

Uma Janela Terapêutica Para a Estimulação Magnética Transcraniana na Epilepsia Refratária

Felipe Fregni*, Alvaro Pascual-Leone*, Kette D. R. Valente**

Hospital das Clínicas da Faculdade de Medicina da USP, São Paulo, SP

RESUMO

Objetivo: A epilepsia é determinada por uma alteração no equilíbrio cortical entre impulsos excitatórios e inibitórios, portanto, métodos capazes de reequilibrar esse desbalanço no funcionamento cerebral serão importantes armas terapêuticas. A estimulação magnética transcraniana (EMT) é um procedimento não invasivo capaz de modular a excitabilidade cortical. Neste trabalho, nós revisamos o papel atual da EMT no tratamento da epilepsia refratária. **Métodos:** O MEDLINE foi usado como banco de dados para revisar os artigos e resumos mais pertinentes. **Resultados:** O tratamento com EMTr (EMT de repetição) em pacientes com epilepsia refratária é seguro e pode trazer um benefício para paciente refratários sem indicação cirúrgica. Embora haja uma escassez de estudos randomizados com grupos homogêneos de pacientes, há evidências de que pacientes com lesões neocorticais serão beneficiados com este tratamento mais do que aqueles com lesões mesiais, o que pode significar uma limitação deste método não-invasivo. **Conclusão:** A EMT pode representar um importante instrumento terapêutico, não invasivo e seguro, para pacientes com epilepsia refratária sem indicação cirúrgica, em especial aqueles com lesões neocorticais.

Unitermos: estimulação magnética transcraniana, epilepsia, tratamento.

ABSTRACT

A therapeutic window for transcranial magnetic stimulation in refractory epilepsy

Objective: Epilepsy is determined by an altered balance between excitatory and inhibitory influences at the cortical level. Therefore, methods that can reestablish this normal balance are warranted to improve epilepsy treatment. Transcranial magnetic stimulation (TMS) is a noninvasive procedure that can modulate the cortical excitability. This review analyzes the current role of TMS in the treatment of refractory epilepsy. **Methods:** MEDLINE was used as a database to review pertinent articles and abstracts. **Results:** Treatment with rTMS (repetitive TMS) in patients with refractory epilepsy is safe and may benefit patients without surgical indication. Although there are few randomized studies with homogeneous groups of patients, there are evidences that patients with neocortical lesions will have more benefits from this technique than those with mesial lesions, which may represent a limitation of this non-invasive procedure. **Conclusion:** TMS may represent an important therapeutic tool for patients with refractory epilepsy without surgical indication, especially those with neocortical lesions, as it is non-invasive and safe treatment.

Key words: transcranial magnetic stimulation, epilepsy, treatment.

* Harvard Center for Non-invasive Brain Stimulation, Beth Israel Medical Center, Harvard Medical School, Boston, USA.

** Laboratório de Neurofisiologia Clínica; Instituto e Departamento de Psiquiatria, Hospital das Clínicas da Faculdade de Medicina da Universidade de São Paulo.

Received July 25, 2005; accepted Sept. 26, 2005.

INTRODUÇÃO

A modificação da atividade elétrica cerebral disfuncional através da estimulação elétrica tem mostrado ser um tratamento alternativo importante nos pacientes com epilepsia, e portanto, merece ser melhor investigado. Por exemplo, existem evidências de que a estimulação direta de estruturas corticais e subcorticais pode reduzir a frequência das crises epiléticas em alguns tipos de epilepsia^(1,2). Porém, tais métodos dependem de procedimento cirúrgico e, portanto, estão associados a riscos cirúrgicos inerentes, tais como, infecção e hemorragia e não são disponíveis a todos os pacientes, principalmente pelo alto custo. Portanto, métodos não-invasivos de estimulação elétrica cerebral seriam uma alternativa ao procedimento cirúrgico. Dois fatores têm limitado o uso de métodos não invasivos: focalidade e dor na aplicação, pois a pele e calota craniano têm propriedades isolantes e, portanto, a corrente elétrica tem que ser alta para atravessar essas estruturas, o que ocasiona dor. Recentemente, um novo método de estimulação cerebral, a estimulação magnética transcraniana (EMT), mostrou ser uma técnica capaz de estimular o tecido cerebral sem causar dor e de um modo focal. De fato, estudos em animais⁽³⁾ e humanos⁽⁴⁻⁶⁾ sugerem que a EMT pode ser clinicamente efetiva no controle de crises epiléticas em pacientes com epilepsia refratária. Portanto, essa revisão tem o objetivo de discutir o uso dessa nova técnica de estimulação cerebral nos pacientes com epilepsia refratária.

1. NECESSIDADE DE NOVAS TERAPIAS

Apesar dos avanços recentes na terapia para epilepsia, aproximadamente um terço dos pacientes com epilepsia permanecem refratários ao tratamento com drogas antiepiléticas (DAE)⁽⁷⁾.

A epilepsia refratária está associada com um aumento da morbidade – devido às crises epiléticas e à medicação – isolamento social, déficits cognitivos e diminuição global na qualidade de vida⁽⁸⁾. Adicionalmente epilepsia refratária pode ser uma desordem progressiva devido ao efeito “*kindling*”, conseqüentemente, o controle precoce das crises epiléticas é importante para evitar o desenvolvimento de uma síndrome epilética completa com as seqüelas associadas.

Apesar de haver mais de 20 drogas antiepiléticas aprovadas e diversas opções não farmacológicas, até 30% dos pacientes permanecem refratários a esses tratamentos. Em adição, a maior parte das drogas antiepiléticas está associada à efeitos adversos, sendo alguns deles potencialmente graves, especialmente em crianças, tais como prejuízo cognitivo, anemia aplásica e dano ao fígado⁽⁹⁾.

Nos casos refratários, o tratamento mais efetivo é a cirurgia. Apesar dos resultados serem atrativo, a cirurgia

não é possível para todos os pacientes. Alguns desses casos apresentam lesões difusas ou acometimento do córtex eloqüente. Adicionalmente, a cirurgia está associada com um custo elevado e possíveis complicações relacionadas ao ato cirúrgico, tais como infecção e hemorragia cerebral.

2. SEGURANÇA DO USO DA EMTr

A EMTr tem sido aplicada no tratamento de transtornos psiquiátricos e neurológicos. Os estudos demonstram que o uso dessa técnica para modular a atividade cortical é seguro para aplicação em humanos⁽¹⁰⁻¹²⁾ como demonstrado nos pacientes com depressão maior, um transtorno que tem sido extensivamente estudado com essa técnica⁽¹³⁾.

Vários autores concluíram que a EMTr sobre o córtex pré-frontal esquerdo no tratamento da depressão é uma técnica segura. Não há relato de episódios de crises epiléticas nos estudos publicados com EMTr em depressão⁽¹³⁻¹⁹⁾. Loo et al. (1999), Padberg et al. (1999) e Avery et al. (1999) também consideraram que essa técnica não causa prejuízos na função cognitiva.

Desde o começo do uso da técnica de EMTr, existe um receio que essa técnica possa causar ou piorar um quadro de epilepsia. De fato, crises epiléticas chegaram a ser relatadas com a estimulação repetitiva. Entretanto, apenas sete crises epiléticas foram descritas com EMTr⁽²⁰⁾. Adicionalmente, a indução de crises epiléticas depende da frequência de estimulação utilizada. Todas as crises epiléticas descritas aconteceram após a utilização de altas frequências (10,15 e 20 Hz).

O estudos que investigaram o uso da EMT na epilepsia o fizeram empregando o uso de baixa frequência (menor ou igual a 1 Hz). Não existem relatos de crises epiléticas após o uso de EMTr com baixa frequência. De fato, os estudos que usaram esse método em pacientes com epilepsia, alguns deles refratários à medicação, não encontraram aumento do número de crises, ao contrário, demonstraram que a EMTr de baixa frequência tem um efeito antiepilético^(4,6,21-23). Adicionalmente, estudos neurofisiológicos mostraram que a EMTr de baixa frequência provoca uma diminuição do potencial evocado motor, portanto, demonstrando diretamente que esse método pode induzir a diminuição da excitabilidade cortical e ser seguro para ser utilizado em distúrbios que cursem com um aumento da excitabilidade cortical, como a epilepsia⁽²⁴⁾.

3. A MODULAÇÃO DA EXCITABILIDADE CORTICAL

Os estudos mostram que sessões repetidas de EMTr podem modular a atividade cortical⁽¹¹⁾. Durante a aplicação de EMTr ocorre um bloqueio da atividade cortical que

está relacionado com a intensidade do estímulo e a frequência de estimulação. Após a sessão de EMTr, entretanto, ocorre um aumento ou diminuição da atividade cortical por vários minutos.

Essa modulação da atividade cerebral cortical pode ser duradoura. Clinicamente, a melhora da depressão observada após repetidas sessões de EMTr pode ter uma duração de três⁽¹³⁾ ou seis meses⁽²⁵⁾. Os mecanismos responsáveis por essas alterações ainda têm que ser elucidados. Há evidências de que ocorram mudanças na atividade intracortical ou cortico-cortical^(24,26).

O efeito da EMTr pode variar entre uma supressão à uma facilitação da área estimulada, dependendo dos parâmetros utilizados⁽²⁶⁻²⁸⁾.

A frequência baixa de EMTr (1 Hz) pode diminuir a excitabilidade da área cortical e resultar em mudanças dos parâmetros comportamentais, como a diminuição do limiar motor^(26,29), a inibição da atividade do lobo parietal⁽³⁰⁾, a inibição da atividade visual⁽³¹⁾, a diminuição do fluxo sanguíneo cerebral⁽³²⁾ e uma inibição da função do cerebelo⁽³⁰⁾.

A frequência rápida de EMTr (maior que 1 Hz) pode, por outro lado, causar um aumento da atividade cortical, demonstrado, experimentalmente, através do aumento do potencial evocado motor e do fluxo sanguíneo cerebral por exames de neuroimagem^(33,34).

4. EVIDÊNCIAS MOSTRANDO QUE O USO DA EMTr PODE SER ÚTIL EM PACIENTES COM EPILEPSIA

A EMTr pode ter um efeito sobre a frequência de crises epiléticas segundo modelos animais e investigações clínicas. A EMTr pode prolongar a latência para o aparecimento de crises epiléticas induzidas pelo *pentylenetetrazol* em ratos⁽³⁾. Clinicamente, alguns estudos mostraram que a EMTr de baixa frequência pode reduzir a frequência de crises epiléticas em pacientes com epilepsia parcial resistentes à drogas.

Em um estudo aberto, nosso grupo aplicou EMTr de baixa frequência (0.5 Hz) em oito pacientes com epilepsia parcial refratária causada por malformações do desenvolvimento cortical (MDC), que não eram candidatos a tratamento cirúrgico. Nós observamos uma melhora clínica, com uma diminuição do número de crises epiléticas e uma melhora nos resultados do eletroencefalograma (EEG), com uma diminuição no número de paroxismos epileptiformes⁽⁶⁾ (Figuras 1 e 2).

Dois outros estudos com metodologia semelhante ao nosso estudo preliminar reportaram uma melhora clínica significativa da epilepsia após o tratamento com EMTr^(4, 21). Posteriormente, Brasil-Neto et al. (2004) mostraram um efeito antiepileptico da aplicação de EMTr a 0.3 Hz com bobina circular sobre o vértex em um paciente com displasia cortical⁽²³⁾.

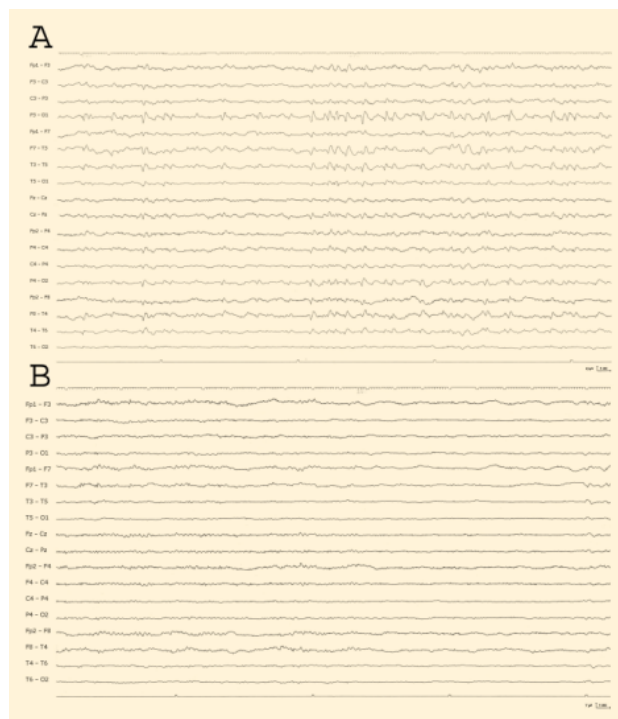


Figura 1. EEG de um paciente com MDC submetido ao tratamento com EMTr. A - EEG anterior ao tratamento mostrando número elevado de descargas epileptiformes. B - EEG após o tratamento com EMTr mostrando uma redução marcante no número de descargas epiléticas.

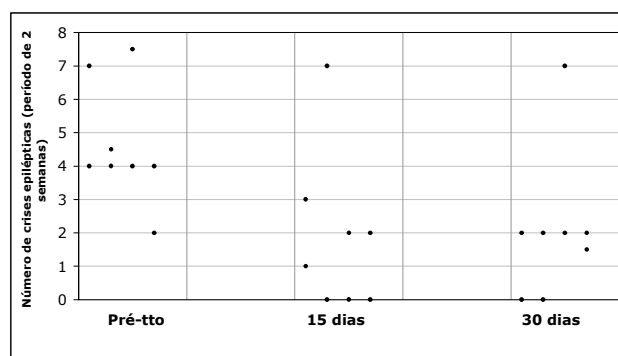


Figura 2. Gráfico mostrando a redução no número de crises epiléticas de 8 pacientes após o tratamento com EMTr ao longo do estudo (1 mês de seguimento).

Entretanto, o estudo, controlado e randomizado, de Theodore et al. reportou resultados opostos aos anteriores. Nessa investigação, EMTr administrada a 1 Hz resultou em apenas uma tendência à diminuição do número de crises epiléticas dos pacientes que receberam tratamento ativo em comparação com o tratamento placebo. Essa diferença, porém, não foi estatisticamente significativa⁽²²⁾. As diferenças encontradas entre esses estudos pode ser decorrentes da população e dos parâmetros de estimulação estudados. Pacientes com foco epileptogênico localizado na superfície cortical podem ter uma melhor resposta à

EMTr em relação a pacientes com outros tipos de lesões (ex. lesões mesiais), devido às características de ação da EMTr. Adicionalmente, frequência de 0.5 Hz pode ter sido mais efetiva do que 1Hz no efeito inibitório do foco epiléptico.

5. VANTAGENS DO TRATAMENTO COM EMTr COMPARADO COM OUTROS TRATAMENTOS PARA EPILEPSIA

A estimulação magnética transcraniana pode ser usada com segurança – essa técnica não apresenta os efeitos colaterais das DAE. O perfil de efeitos colaterais da EMTr é leve e benigno. Apesar de haver o risco teórico de indução de crises epiléticas com o tratamento de EMTr, esse risco é inexistente com os parâmetros usados nos estudos previamente citados^(4,6,21-23). Conforme explicitado na seção anterior, houve indução de apenas 7 casos de crises epiléticas por EMTr em sujeitos não epiléticos⁽³⁵⁾. Todos esses eventos foram seguidos de EMTr com frequência alta – não utilizada nos estudos que investigaram o uso da EMTr nos pacientes com epilepsia refratária. Usando os critérios de segurança propostos por Wassermann et al. (1998), nenhuma crise epilética foi descrita utilizando frequências altas ou baixas⁽²⁰⁾.

Apesar da EMTr poder, transitariamente, interromper a função da área cerebral estimulada, vários estudos demonstraram que não existem efeitos deletérios sobre as funções motoras, sensitivas e cognitivas⁽³⁶⁻³⁸⁾. Outros efeitos adversos, como cefaléia e dor no pescoço têm sido reportados em aproximadamente 10% dos pacientes estimulados⁽¹¹⁾. Esses efeitos são leves e não duram mais que 30 minutos após o término da sessão com EMTr.

Portanto, o perfil de efeitos adversos da EMTr é benigno e leve. Considerando que pacientes com epilepsia refratária fazem uso de diversas DAEs, e portanto, expostos a um risco aumentado de efeitos adversos, a EMTr pode ser um tratamento adjuvante vantajoso para esses pacientes, pois esse método não aumenta o risco de efeitos adversos e interações medicamentosas.

6. A APLICAÇÃO DE EMTr PODE FORNECER INFORMAÇÕES SOBRE OS MECANISMOS DE EPILEPTOGÊNESE E PLASTICIDADE CEREBRAL

A EMTr pode fornecer informações importantes sobre a epileptogênese nos pacientes com epilepsia focal. Estudos prévios mostram que a EMTr pode induzir mecanismos envolvidos na plasticidade cerebral. Alguns estudos em animais associaram a aplicação de EMTr com a indução do aumento de receptores NMDA⁽³⁹⁾ e expressão gênica imediata⁽⁴⁰⁾.

Recentemente, Ziemann et al. (2004) reportou que a EMTr pode induzir mecanismos de potenciação e depres-

são a longo prazo (*long term potentiation and depression*) no córtex humano⁽⁴¹⁾. Considerando que a EMTr pode modular uma área do córtex cerebral *in vivo* e de uma maneira não-invasiva, é possível estudar alterações plásticas induzidas pela EMTr em pacientes e sujeitos normais. O estudo dos efeitos induzidos pela EMTr pode trazer implicações importantes no entendimento da epileptogênese e tratamento da epilepsia. Por exemplo, os efeitos das drogas antiepilépticas na excitabilidade cortical de pacientes com epilepsia pode ser estudado com a EMT de pulso único⁽⁴¹⁾ no intuito de avaliar e monitorar a resposta clínica do paciente.

CONCLUSÃO

Em resumo, as evidências mostram que o tratamento com EMTr em pacientes com epilepsia refratária é seguro e pode trazer um benefício clínico e na qualidade de vida desses pacientes. Adicionalmente, a técnica de EMT está associada a um perfil de efeitos colaterais benigno e os efeitos de aplicações repetitivas de EMT podem ser duradouros.

REFERÊNCIAS

- Velasco F, Velasco M, Jimenez F, Velasco AL, Marquez I. Stimulation of the central median thalamic nucleus for epilepsy. *Stereotact Funct Neurosurg* 2001; 77(1-4):228-32.
- Vonck K, Boon P, Achten E, De Reuck J, Caemaert J. Long-term amygdalohippocampal stimulation for refractory temporal lobe epilepsy. *Ann Neurol* 2002; 52(5):556-65.
- Akamatsu N, Fueta Y, Endo Y, Matsunaga K, Uozumi T, Tsuji S. Decreased susceptibility to pentylentetrazol-induced seizures after low-frequency transcranial magnetic stimulation in rats. *Neurosci Lett* 2001; 310(2-3):153-6.
- Daniele O, Brighina F, Piazza A, Giglia G, Scalia S, Fierro B. Low-frequency transcranial magnetic stimulation in patients with cortical dysplasia – a preliminary study. *J Neurol* 2003; 250(6):761-2.
- Menkes DL, Gruenthal M. Slow-frequency repetitive transcranial magnetic stimulation in a patient with focal cortical dysplasia. *Epilepsia* 2000; 41(2):240-2.
- Fregni F, Thome-Souza S, Bempohl F, Marcolin MA, Herzog AG, Pascual-Leone A, et al. Antiepileptic effects of repetitive TMS in patients with cortical malformations: an EEG and clinical study. *Stereotact Funct Neurosurgery* 2005; In press.
- Sander JW. Some aspects of prognosis in the epilepsies: a review. *Epilepsia* 1993; 34(6):1007-16.
- Arroyo S. [Effectiveness and tolerability of the new antiepileptic drugs: the position of levetiracetam]. *Rev Neurol* 2002; 35(3):227-30.
- Aiken SP, Brown WM. Treatment of epilepsy: existing therapies and future developments. *Front Biosci* 2000; 5:E124-52.
- Hallett M. Transcranial magnetic stimulation and the human brain. *Nature* 2000; 406(6792):147-50.
- Pascual-Leone A, Bartres-Faz D, Keenan JP. Transcranial magnetic stimulation: studying the brain-behaviour relationship by induction of 'virtual lesions'. *Philos Trans R Soc Lond B Biol Sci* 1999; 354(1387):1229-38.
- Samii A, Chen R, Wassermann EM, Hallett M. Phenytoin does not influence postexercise facilitation of motor evoked potentials. *Neurology* 1998; 50(1):291-3.
- Triggs WJ, McCoy KJ, Greer R, Rossi F, Bowers D, Kortenkamp S, et al. Effects of left frontal transcranial magnetic stimulation on depressed mood, cognition, and corticomotor threshold. *Biol Psychiatry* 1999; 45(11):1440-6.

14. Pascual-Leone A, Rubio B, Pallardo F, Catala MD. Rapid-rate transcranial magnetic stimulation of left dorsolateral prefrontal cortex in drug-resistant depression. *Lancet* 1996; 348(9022):233-7.
15. George MS, Nahas Z, Molloy M, Speer AM, Oliver NC, Li XB, et al. A controlled trial of daily left prefrontal cortex TMS for treating depression. *Biol Psychiatry* 2000; 48(10):962-70.
16. Loo C, Mitchell P, Sachdev P, McDermont B, Parker G, Gandevia S. Double-blind controlled investigation of transcranial magnetic stimulation for the treatment of resistant major depression. *Am J Psychiatry* 1999; 156(6):946-8.
17. Padberg F, Zwanzger P, Thoma H, Kathmann N, Haag C, Greenberg BD, et al. Repetitive transcranial magnetic stimulation (rTMS) in pharmacotherapy-refractory major depression: comparative study of fast, slow and sham rTMS. *Psychiatry Res* 1999; 88(3):163-71.
18. Avery DH, Claypoole K, Robinson L, Neumaier JF, Dunner DL, Scheele L, et al. Repetitive transcranial magnetic stimulation in the treatment of medication-resistant depression: preliminary data. *J Nerv Ment Dis* 1999; 187(2):114-17.
19. Fregni F, Pascual AP. Estimulação magnética transcraniana: uma nova ferramenta para o tratamento da depressão? *Rev Psiq Clín* 2001; 28(5):253-65.
20. Wassermann EM. Risk and safety of repetitive transcranial magnetic stimulation: report and suggested guidelines from the International Workshop on the Safety of Repetitive Transcranial Magnetic Stimulation, June 5-7, 1996. *Electroencephalogr Clin Neurophysiol* 1998; 108(1):1-16.
21. Menkes DL, Bodnar P, Ballesteros RA, Swenson MR. Right frontal lobe slow frequency repetitive transcranial magnetic stimulation (SF r-TMS) is an effective treatment for depression: a case-control pilot study of safety and efficacy. *J Neurol Neurosurg Psychiatry* 1999; 67(1):113-5.
22. Theodore WH, Hunter K, Chen R, Vega-Bermudez F, Boroojerdi B, Reeves-Tyer P, et al. Transcranial magnetic stimulation for the treatment of seizures: a controlled study. *Neurology* 2002; 59(4):560-2.
23. Brasil-Neto JP, de Araujo DP, Teixeira WA, Araujo VP, Boechat-Barros R. Experimental therapy of epilepsy with transcranial magnetic stimulation: lack of additional benefit with prolonged treatment. *Arq Neuropsiquiatr* 2004; 62(1):21-5.
24. Romero JR, Anshel D, Sparing R, Gangitano M, Pascual-Leone A. Subthreshold low frequency repetitive transcranial magnetic stimulation selectively decreases facilitation in the motor cortex. *Clin Neurophysiol* 2002; 113(1):101-7.
25. Dannon PN, Dolberg OT, Schreiber S, Grunhaus L. Three and six-month outcome following courses of either ECT or rTMS in a population of severely depressed individuals – preliminary report. *Biol Psychiatry* 2002; 51(8):687-90.
26. Chen R, Classen J, Gerloff C, Celnik P, Wassermann EM, Hallett M, et al. Depression of motor cortex excitability by low-frequency transcranial magnetic stimulation. *Neurology* 1997; 48(5):1398-403.
27. Pascual-Leone A, Tormos JM, Keenan J, Tarazona F, Canete C, Catala MD. Study and modulation of human cortical excitability with transcranial magnetic stimulation. *J Clin Neurophysiol* 1998; 15(4):333-43.
28. Maeda F, Keenan JP, Pascual-Leone A. Interhemispheric asymmetry of motor cortical excitability in major depression as measured by transcranial magnetic stimulation. *Br J Psychiatry* 2000; 177:169-73.
29. Maeda F, Keenan JP, Tormos JM, Topka H, Pascual-Leone A. Modulation of corticospinal excitability by repetitive transcranial magnetic stimulation. *Clin Neurophysiol* 2000; 111(5):800-5.
30. Hilgetag CC, Theoret H, Pascual-Leone A. Enhanced visual spatial attention ipsilateral to rTMS-induced 'virtual lesions' of human parietal cortex. *Nat Neurosci* 2001; 4(9):953-7.
31. Kosslyn SM, Pascual-Leone A, Felician O, Camposano S, Keenan JP, Thompson WL, et al. The role of area 17 in visual imagery: convergent evidence from PET and rTMS. *Science* 1999; 284(5411):167-70.
32. Mottaghy FM, Keller CE, Gangitano M, Ly J, Thall M, Parker JA, et al. Correlation of cerebral blood flow and treatment effects of repetitive transcranial magnetic stimulation in depressed patients. *Psychiatry Res* 2002; 115(1-2):1-14.
33. Gangitano M, Valero-Cabre A, Tormos JM, Mottaghy FM, Romero JR, Pascual-Leone A. Modulation of input-output curves by low and high frequency repetitive transcranial magnetic stimulation of the motor cortex. *Clin Neurophysiol* 2002; 113(8):1249-57.
34. Hallett M, Wassermann EM, Pascual-Leone A, Valls-Sole J. Repetitive transcranial magnetic stimulation. The International Federation of Clinical Neurophysiology. *Electroencephalogr Clin Neurophysiol Suppl* 1999; 52:105-13.
35. Tassinari CA, Cincotta M, Zaccara G, Michelucci R. Transcranial magnetic stimulation and epilepsy. *Clin Neurophysiol* 2003; 114(5):777-98.
36. Pascual-Leone A, Houser CM, Reese K, Shotland LI, Grafman J, Sato S, et al. Safety of rapid-rate transcranial magnetic stimulation in normal volunteers. *Electroencephalogr Clin Neurophysiol* 1993; 89(2):120-30.
37. Baudewig J, Nitsche MA, Paulus W, Frahm J. Regional modulation of BOLD MRI responses to human sensorimotor activation by transcranial direct current stimulation. *Magn Reson Med* 2001; 45(2):196-201.
38. Fregni F, Santos CM, Myczkowski ML, Rigolino R, Gallucci-Neto J, Barbosa ER, et al. Repetitive transcranial magnetic stimulation is as effective as fluoxetine in the treatment of depression in patients with Parkinson's disease. *J Neurol Neurosurg Psychiatry* 2004; 75(8):1171-4.
39. Kole MH, Fuchs E, Ziemann U, Paulus W, Ebert U. Changes in 5-HT_{1A} and NMDA binding sites by a single rapid transcranial magnetic stimulation procedure in rats. *Brain Res* 1999; 826(2):309-12.
40. Ji RR, Schlaepfer TE, Aizenman CD, Epstein CM, Qiu D, Huang JC, et al. Repetitive transcranial magnetic stimulation activates specific regions in rat brain. *Proc Natl Acad Sci USA* 1998; 95(26):15635-40.
41. Ziemann U. TMS and drugs. *Clin Neurophysiol* 2004; 115(8):1717-29.

Endereço para correspondência:

Felipe Fregni
 Harvard Center for Non-invasive Brain Stimulation
 Harvard Medical School
 330 Brookline Ave – KS 452
 Boston, MA 02215
 Phone: (617) 667-5272
 E-mail: ffregni@bidmc.harvard.edu